

Lösung der Jobs to do für den Level 1 - „hilfreich“

Notizen zu den relevanten anatomischen Strukturen:

Foramen mandibulae (Unterkieferloch)

Die zwei Unterkieferlöcher befinden sich medial am Unterkieferast ungefähr auf halber Höhe. Hier tritt u.a. der Nervus alveolaris inferior ein.

Foramen mentale (Kinnloch)

Das Kinnloch befindet sich an der Unterkieferbasis kaudal der Prämolaren. Hier tritt u.a. der Nervus alveolaris inferior aus.

Canalis mandibulae (Mandibularkanal)

Der Mandibularkanal verläuft in etwas horizontal unter den Wurzelspitzen der Seitenzähne. Von ihm zweigen die Nerven und Blutgefäße in die Zahnwurzeln ab.

Nervus alveolaris inferior (auch: Nervus mandibularis des Nervus trigeminus)

Der Nervus alveolaris inferior verläuft durch den Unterkieferkanal und versorgt die Zahnwurzeln.

Nervus mentalis

Am Unterkieferloch tritt der Endast des Nervus alveolaris inferior als Nervus mentalis aus.

Sinus maxillaris (Kieferhöhle)

Die Kieferhöhle ist eine große Nasennebenhöhle, die im kranialen Teil des Oberkieferbeins liegt. Die Zahnfächer der Oberkieferzähne sind nur durch eine dünne Knochenlamelle von der Kieferhöhle getrennt.

Periost (Knochenhaut)

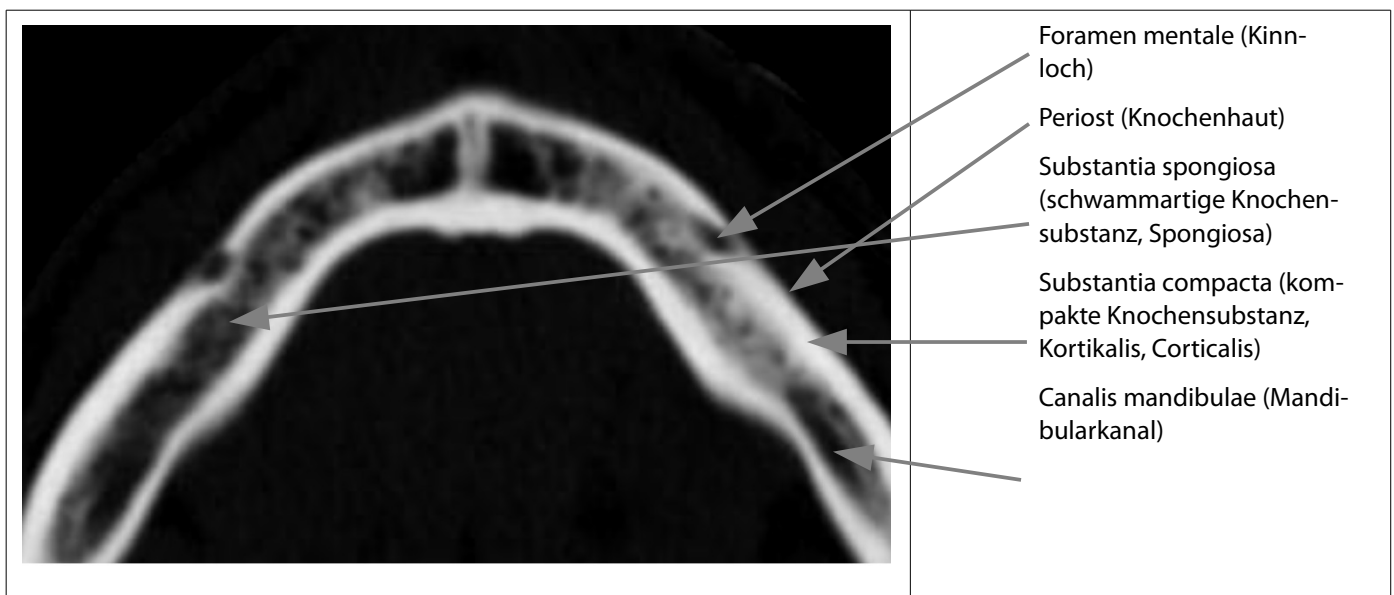
Die Knochenhaut besteht aus einer äußeren und einer inneren Schicht, die Nerven und Blutgefäße enthält. Dadurch ist die Knochenhaut, im Gegensatz zum Knochen selbst, sehr schmerzempfindlich. Die Knochenhaut dient dem Schutz des Knochens.

Substantia spongiosa (schwammartige Knochensubstanz, Spongiosa)

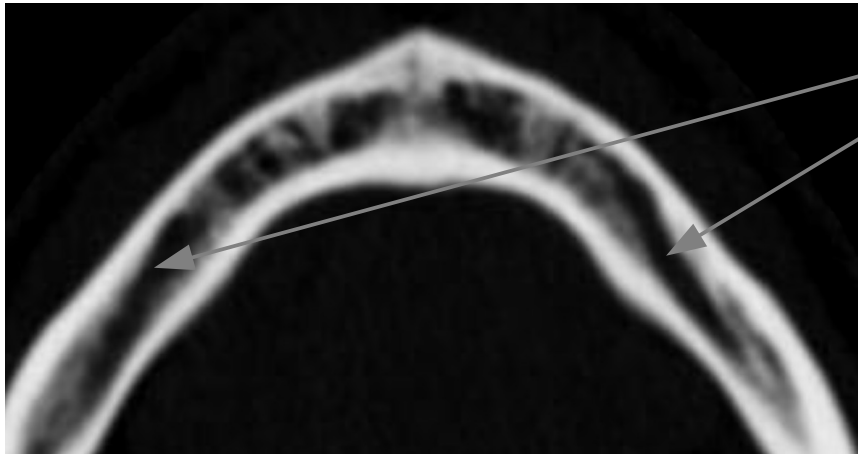
Die Spongiosa ist eine schwammartig ausgebaute Knochensubstanz. Sie ist sozusagen in Leichtbauweise aufgebaut. Feine Knochenbälkchen sind entlang der Hauptbelastungsrichtung angeordnet.

Substantia compacta (kompakte Knochensubstanz, Kortikalis, Corticalis)

Die Kortikalis (von Kortex, „Rinde“) ist die feste und harte Hülle des Knochens. Sie ist nur umgeben von der Knochenhaut.

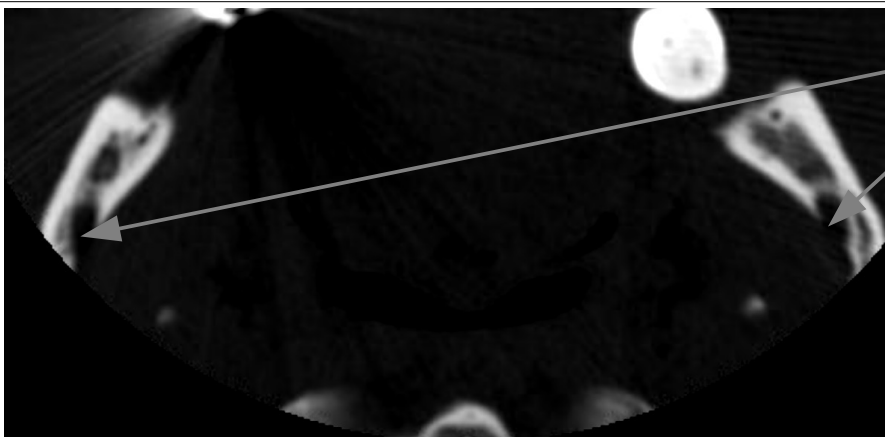

Jobs to do - Lösung - LS 3

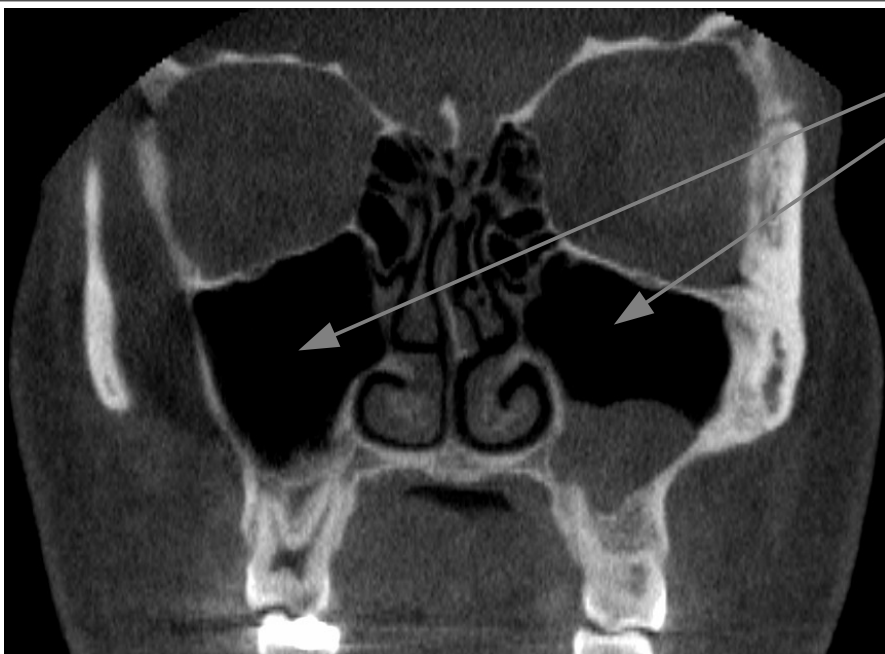


Nervus alveolaris inferior
(auch: Nervus mandibularis
des Nervus trigeminus)

*Der Nervus alveolaris ist
nicht direkt sichtbar, ver-
läuft aber im hier gekenn-
zeichneten Canalis mandi-
bulae (Mandibularkanal)*



Foramen mandibulae (Un-
terkieferloch)



Sinus maxillaris (Kieferhöh-
le)